

El triángulo basilar: una ruta alternativa

The basilar triangle: an alternative route

Manuel S. Gadea Nieto¹
Emmanuel Vargas Valenciano²

¹Médico Asistente Especialista, Servicio de Neurocirugía, Hospital México
² Médico Residente, Servicio de Neurocirugía, Hospital

Correspondencia
mgadean@hotmail.com
MéxicoCorrespondencia
mgadean@hotmail.com

Resumen

El objetivo del presente reporte es la introducción en el abordaje de los aneurismas de la bifurcación basilar, a través de una estructura anatómica que forma una ruta alternativa para el clipaje de los mismos. El triángulo basilar está compuesto por la arteria carótida interna, la arteria comunicante posterior y la arteria cerebral posterior, las cuales delimitan una estructura tridimensional.

Palabras clave: triángulo basilar, espacio óptico carotideo

Abstract

The objective of this report is the introduction of an anatomical structure, which forms an alternative route for clipping aneurysms of the basilar bifurcation. The basilar triangle is composed of the internal carotid artery, the posterior communicating artery and the posterior cerebral artery, which delimitate a tridimensional structure.

Key words: basilar triangle, opticocarotid space

Introducción

Los aneurismas de la bifurcación basilar, junto con los del complejo de las arterias basilar y cerebelosa superior, son quizás las lesiones más difíciles de clipar. En las series iniciales de Drake y Jamieson, durante los

años 60 del siglo anterior, la mortalidad era alrededor del 55 %. Con la introducción del microscopio quirúrgico, la morbimortalidad de estos casos mejoró considerablemente. Hoy en día, con la introducción de las técnicas endovasculares, son cada vez menos los casos en los que se decide intervenir con técnicas exovasculares.¹

La razón por la cual estas lesiones son de tan difícil abordaje estriba en lo profundo de su localización, el espacio reducido para llegar a ellas y la presencia de estructuras neurovasculares importantes en el campo quirúrgico.

Básicamente existen tres abordajes para los aneurismas localizados en el tercio distal de la arteria basilar: pterional, subtemporal y ténporopolar.

Las técnicas de cirugía de base de cráneo han sumado al arsenal quirúrgico disponible algunas extensiones a los abordajes convencionales, de manera que dependiendo de la proyección del saco aneurismático, se podrá utilizar una de cuatro rutas. En los sacos de proyección superior se usa la ruta la órbitoci-gomática, en los inferiores, la transcavernosa; en los de proyección lateral el pterional ampliado y en los mediales, el órbito-pterional.²

Independientemente del abordaje escogido, existen cuatro espacios anatómicos mayores que deben ser considerados para acceder a la bifurcación basilar: el óptico carotideo, el retrocarotideo medial, el retrocarotideo lateral y el suprabifurcación (el menos utilizado).³

Basado en los estudios de imagen, al ha-

berse escogido la ruta a través del espacio óptico carotideo, el cirujano encontrará una ruta alternativa, el triángulo basilar.

Anatomía

El espacio óptico carotideo está delimitado por el nervio óptico (NO), la arteria carótida interna (ACI) y el segmento proximal de la arteria cerebral anterior (A1). A través de este espacio, la dirección para llegar al cuello del aneurisma de la bifurcación basilar es más anterior en el plano axial, aunque el campo quirúrgico es mucho menor que el obtenido a través del espacio retrocarotideo, tanto por vía lateral como medial. Ver figura 1.

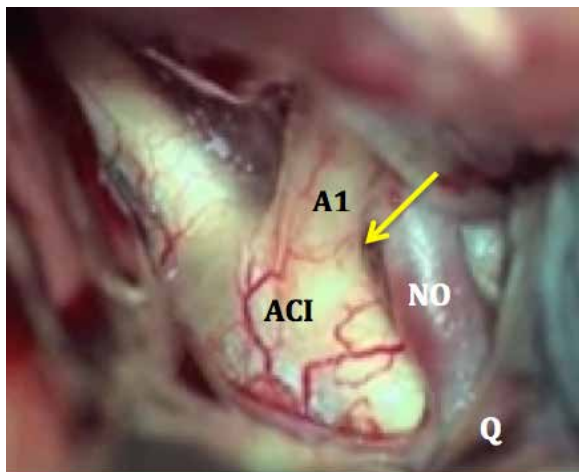


Figura 1. Visión panorámica en un abordaje pterional. Se aprecia la porción supraclinoidea de la arteria carótida interna (ACI), incluyendo su bifurcación, el segmento inicial de la arteria cerebral anterior (A1); se observan además ambos nervios ópticos (NO) y el quiasma (Q). Se puede apreciar que en este caso el espacio óptico-carotideo es muy reducido (flecha).

Si el segmento A1 es el límite superior del espacio óptico carotideo, una arteria cerebral anterior redundante ayuda a ampliar más dicho espacio, lo cual facilita las maniobras en el procedimiento de clipaje de la lesión aneurismática basilar. El límite inferior del espacio óptico carotideo es la clinoides posterior. En ocasiones, es necesario ampliar el

espacio quirúrgico, por lo que se hace necesario el fresado de la clinoides posterior. Sin embargo, es poco el espacio que se gana. Ver figura 2.

Con el fin de extender el espacio, es necesario realizar durante el abordaje dos maniobras, fresado de la clinoides anterior y disección y apertura del ligamento falciforme, lo que facilita la movilización de la arteria carótida interna y del nervio óptico.

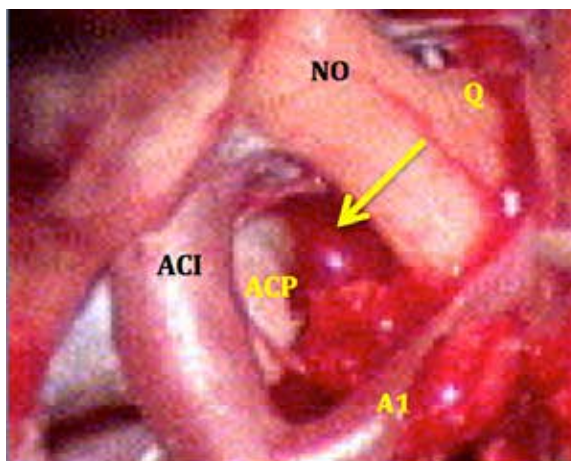


Figura 2. Aspecto del campo quirúrgico en el cual se aprecia un espacio óptico carotideo amplio (flecha), adecuado para el abordaje a través de esta ruta. Se observa la ACI en su porción supraclinoidea, el segmento A1 de la arteria cerebral anterior, el nervio óptico (NO) y parte del quiasma óptico (Q); en el fondo del espacio se aprecia la porción medial de la apófisis clinoides posterior (ACP).

Generalmente, la distancia entre la arteria carótida interna y el nervio óptico es de 10 mm, pero puede variar entre 5 y 15 mm.

Cuando se ha disecado y expuesto el espacio ópticocarotideo puede apreciarse un triángulo, el triángulo basilar. Esta es una estructura compuesta exclusivamente por elementos vasculares, la arteria carótida interna (borde medial), la arteria comunicante posterior (borde anteroinferior) y la arteria cerebral posterior (borde posterolateral). Ver figura 3.

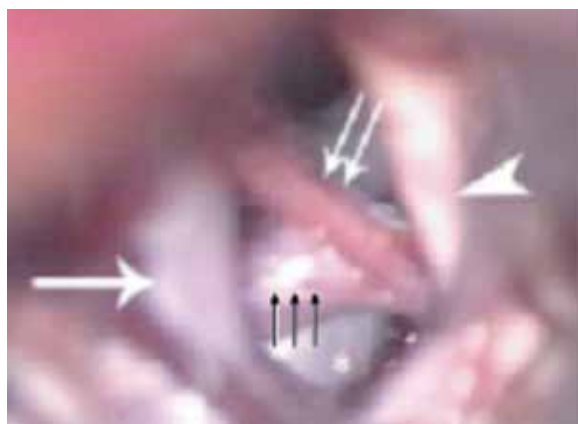


Figura 3. Campo microquirúrgico en el cual se identifica plenamente el triángulo basilar, compuesto por la arteria carótida interna (flecha sola), arteria comunicante posterior (flechas negras) y la arteria cerebral posterior (flechas blancas); también se observa el nervio óptico (punta de flecha).

En aneurismas de la bifurcación basilar, principalmente en aquellos con saco de proyección superior, en los cuales el espacio óptico carotideo tiene una distancia entre 10 y 15 mm, esta ruta es la más apropiada para el clipaje de la lesión aneurismática de la bifurcación basilar, pues el cuello del aneurisma se sitúa, por lo general, inmediatamente por debajo del borde posterolateral de la arteria cerebral posterior, el cual es límite posterolateral del triángulo basilar.

Discusión

Existen dos parámetros angiográficos relevantes en la escogencia de la ruta de abordaje hacia la bifurcación basilar: el primero, en la proyección anteroposterior, es la distancia entre el final de la porción supraclinoidea (bifurcación carotidea) y la línea media; el segundo es la altura entre la bifurcación carotidea y la línea biclinoidea, esto en la proyección lateral.

Cuando se ha decidido que el abordaje de la lesión ha de ser con técnicas microquirúrgicas, las medidas de las referencias mencionadas deberán de ser incluidas en el estudio.

A pesar de los grandes avances y perfeccionamiento en la terapia endovascular, existen casos en los cuales la microcirugía sigue siendo el estándar de oro.

Al momento del abordaje a través del espacio óptico carotideo, debe de entenderse que el triángulo basilar es una estructura que deberá de apreciarse en forma tridimensional, teniendo en mente que muchas veces, una de las limitantes de esta ruta es el no poder tener control del tronco de la arteria basilar.

Los avances en las técnicas de cirugía de base de cráneo han contribuido a que estos espacios y estas estructuras sean apreciadas con el microscopio quirúrgico.

Conclusión

Los aneurismas del tercio distal de la arteria basilar son lesiones muy complejas, las cuales siguen teniendo alta tasa de morbimortalidad. Estas deben ser abordadas después de haber estado expuesto a casos más frecuentes y sencillos, teniendo siempre en mente que el conocimiento anatómico exhaustivo es indispensable, lo mismo que la práctica continua en el laboratorio de microcirugía.

Contribuciones

Ambos autores han colaborado de manera conjunta en la elaboración de este artículo.

Conflictos de interés

Nada por declarar.

Referencias

1. Sekhar LN, Tariq F, Morton RP, et al. Basilar tip aneurysms: A microsurgical and endovascular contemporary series of 100 pa-

tients. *Neurosurgery* 2013; 72: 284-289.

2. Ikeda K, Yamashita J, Hashimoto M, et al. Orbitozygomatic temporopolar approach for a high basilar tip aneurysm associated with a short intracranial internal carotid artery: A new surgical approach. *Neurosurgery* 1991; 28: 105-110.

3. Gadea NM, Quesada GJA. Espacio retrocarotídeo lateral. Espacio retr-carotídeo medial: hacia la bifurcación basilar. *Neuroeje* 2010; 23: 6-9.