

Reconstrucción de aneurisma fusiforme distal de la arteria cerebral media

Reconstruction of a distal fusiform aneurysm of the medial cerebral artery

Manuel Gadea Nieto¹

Manuel Gadea Nieto¹
1 Médico Asistente
Especialista, Servicio de
Neurocirugía, Hospital
México

Correspondencia:
mgadean@hotmail.com

Resumen

Los aneurismas fusiformes de la porción distal de la arteria cerebral media son lesiones extremadamente raras. Se presenta un caso manejado con técnica microneuroquirúrgica, en donde se hace énfasis en el método de reconstrucción de la lesión.

Palabras clave: ángulo pontocerebeloso, tumor, cirugía translaberíntica

Abstract

The translabyrinthine approach has been an impFusiform aneurysms of the distal portion of the middle cerebral artery are extremely rare. It is presented a case managed with micro-neurosurgical techniques, with special emphasis in the method of reconstruction of the lesion.

Key words: fusiform aneurysm, neurosurgery

Introducción

Los aneurismas de la porción distal de la arteria cerebral media (ACM) son extremadamente raros, especialmente los que tienen una morfología fusiforme. Hoy en día, la mayoría de estas lesiones se manejan por vía endovascular, sobretodo con el advenimiento de nuevas tecnologías. Sin embargo,

algunos casos no tributarios para el abordaje endovascular deben intervenir con técnicas microneuroquirúrgicas. En el caso descrito en este artículo, se pretende rescatar una técnica que, si bien no es novedosa, es muy útil para casos complejos.

Descripción del caso clínico

Se trata de una paciente de 55 años de edad, con antecedente de hipertensión arterial, quien fue llevada al hospital por un cuadro súbito de cefalea intensa, seguido por pérdida transitoria de la conciencia. Al recuperarse se le encontró con afasia motora y hemiparesia derecha. El estudio tomográfico demostró un sangrado en la región del surco de Silvio izquierdo, con extensión al espacio subaracnoideo hemisférico ipsilateral. El estudio angiotomográfico evidenció un aneurisma distal de la ACM izquierda, de morfología fusiforme y grande, con compromiso de otros vasos arteriales en su saco. Ver figura 1 A y B

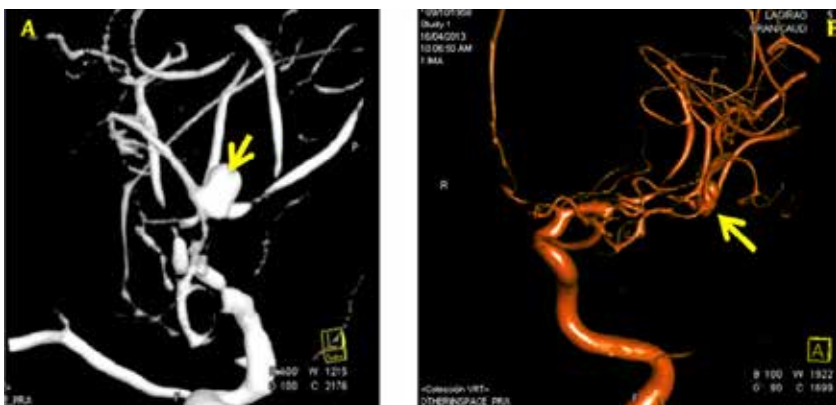


Figura 1. Estudio angiotomográfico con reconstrucción tridimensional. A y B. Se aprecia un aneurisma fusiforme (flechas amarillas) localizado en la porción distal de la arteria cerebral media y en el cual penetran tres vasos arteriales.

Abordaje quirúrgico y descripción de la técnica

Debido a la angioarquitectura de la lesión, este caso no fue considerado para manejo endovascular, por lo que se decidió la intervención quirúrgica. La paciente fue abordada a través de la vía pterional convencional. Se disecó el valle silviano en forma amplia y en dirección de proximal a distal, incluyendo la bifurcación del tronco inferior de la ACM (región temporal izquierda, sección M3). Justo acá se localizó y se disecó el aneurisma fusiforme en forma circunferencial. Se logró la exposición completa de la lesión y se corroboró el hallazgo angiográfico del involucramiento de tres vasos arteriales en el saco aneurismático (Ver figura 2).

La lesión se reconstruyó con la colocación a primera intención de dos clips fenestrados rectos de 5 mm en tándem, con una distancia de unos tres milímetros entre ambos; posteriormente se colocó un tercer clip fenestrado en ángulo recto, con una longitud de hojas de 5 mm.

Durante el seguimiento clínico postoperatorio se encontró una Paciente neurológicamente íntegra.

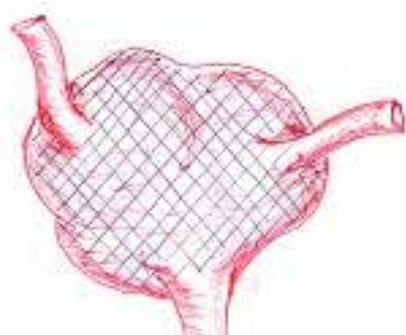


Figura 2. Esquema del aneurisma de morfología fusiforme con involucramiento de vasos arteriales en su saco.

Discusión

Este tipo de casos puede ser manejado mediante la exclusión del aneurisma fusiforme utilizando la reconstrucción directa con clips, como se ha descrito. También se pueden tratar mediante aneurismorrafia y reanastomosis, respetando el vaso principal o con sacrificio de este, pero asegurando la revascularización distal.

Hay reportes de casos tratados con técnica de recubrimiento, la cual no se practica en este centro médico, y conforme ha pasado el tiempo y mejorado las técnicas de acceso y manipulación endovascular, se puede acceder cada vez más a este tipo de intervención en aquellos pacientes que anatómicamente sean buenos candidatos.^{1,2,3}

La reconstrucción primaria con clips, si ofrece la posibilidad de rescatar los vasos arteriales involucrados en el saco aneurismático, es una técnica favorable, pues ahorra tiempo quirúrgico y procedimientos complejos, como la apertura del saco de la lesión con cierre posterior, particularmente en aquellos casos en los que el aneurisma es de tipo fusiforme, pues su anatomía es desfavorable y hay largos segmentos ateroscleróticos involucrados.

Conclusión

Los aneurismas fusiformes de la porción distal de la ACM son casos poco comunes y generalmente escapan al espectro del manejo endovascular. Estos casos deben manejarse con personal altamente entrenado y con experiencia en la microneurocirugía.

Contribuciones

El autor ha realizado la totalidad del artículo.

Conflictos de interés

Nada por declarar.

Agradecimiento

Al Dr. Alejandro Vargas Román, Neurocirujano y Terapista Neuroendovascular del Hospital R. A. Calderón Guardia, por haber realizado el estudio diagnóstico del caso.

Referencias

- 1.- Kim LJ, Klopfenstein JD, Spetzler RF. Clip reconstruction and sling wrapping of a fusiform aneurysm: technical note. *Neurosurgery* 2007; 61(S3): 79-80.
- 2.- Gadea-Nieto MS. Aneurismas silvianos complejos: reconstrucción. *Neuroeje* 2011; 24(2): 47-52.
- 3.- Kimura T, Nishimura K, Fukaya S et al. Fusiform aneurysm of the anterior communicating artery treated by vascular reconstruction: case report. *Neurosurgery* 2010; 66(5): E1025-6.