

# Revisión de Caso Clínico y de la Literatura: Demencia Rápidamente Progresiva causada por Enfermedad por Priones

Carlos Esteban Alvarado Abarca

carlosesteban855@hotmail.com

Médico Interno. Universidad Latina de Costa Rica, Hospital Dr. Maximiliano Peralta

Oscar Méndez-Blanca

Médico Asistente Especialista en Psiquiatría, Fellowship en Neuropsiquiatría, Hospital Dr. Maximiliano Peralta

Raúl Bonilla-Montero

Médico Asistente Especialista en Patología, Subespecialista en Neuropatología, Hospital San Juan de Dios

Juan Valverde-Espinoza

Médico Asistente Especialista en Neurología y Medicina Interna, Hospital Dr. Maximiliano Peralta

## Antecedentes Clínicos

Se trata de una paciente femenina, ama de casa, de 66 años de edad, oriunda de San Juan de Chicué, en Oreamuno de Cartago. Dominancia siniestra, casada y con estudios de primaria incompleta. Como diagnósticos conocidos, fue portadora de hipertensión arterial (HTA) por aproximadamente 15 años, su tratamiento consistía de verapamilo, hidroclorotiazida, alfa-metildopa e irbersartan. Además fue diabética tipo 2 (DMt2) por aproximadamente 5 años, tratada con metformina. También tenía reemplazo hormonal con levotiroxina durante los últimos cinco años, pues se le había realizado una tiroidectomía por un bocio difuso. Otro antecedente de importancia fue un carcinoma de cérvix, el cual se había diagnosticado cuatro años atrás y fue necesario su abordaje con quimioterapia y radioterapia local, con un éxito terapéutico al punto que ginecología oncológica le había dado de alta.

Esta paciente tenía además una larga historia de sintomatología psiquiátrica, con episodios depresivos recurrentes que iniciaron después del nacimiento del segundo de sus cuatro hijos, hace 37 años. Los cuadros depresivos la llevaron a múltiples internamientos en los hospitales Nacional Psiquiátrico, Chacón Paut y Calderón Guardia. Su tratamiento crónico consistía en fluoxetina y clonazepam. También en setiembre de 2011 realizó un intento de autoeliminación con una sobredosis de fármacos antidepresivos y antihipertensivos, del cual se recuperó sin secuelas físicas. No se reportó en su historia ningún antecedente de episodios de hipomanía, manía, psicóticos, ni consumo de sustancias ilícitas, tabaco ni licor.

Un aspecto relevante es la historia familiar de trastornos neuropsiquiátricos, dado que dos hermanos de la paciente cometieron suicidio, al igual que un sobrino cercano. Además, en el año 1992, su padre falleció por un síndrome demencial rápidamente progresivo complicado con una neumonía, en el Hospital Max Peralta de Cartago.

## Padecimiento Actual

La paciente fue llevada por su familia al Hospital Max Peralta en la última semana de febrero de 2012, pues había presentado alrededor de dos semanas con deterioro progresivo del estado de alerta, pérdida del lenguaje y rigidez de las extremidades.

Ya desde principios del mes de enero había recaído con síntomas depresivos, caracterizados por astenia, hipobulia, apatía, insomnio, adinamia y negatividad para realizar actividades que antes le parecían placenteras. Alrededor de la segunda semana con esta sintomatología, agregó parafasias fonéticas y fonémicas. Para la tercera semana de evolución entró en un cuadro de mutismo, desarrolla una marcha descoordinada y con marcada rigidez en las extremidades, junto con facies de perplejidad y dolor cuando los familiares la movilizaban o intentaban establecer comunicación con ella.

Al término del primer mes de síntomas su marcha era atáxica y muy dificultosa por la rigidez de las extremidades. Sufre una caída en el baño en la segunda semana de febrero, con trauma craneano y pérdida de la conciencia, lo cual ameritó su primera evaluación en el servicio de emergencias, del cual se egresó al descartar secuelas agudas del trauma. Una TAC de cerebro sin medio de contraste no demostró lesiones. No se detalló en su cuadro de síntomas de fondo ni en aspectos específicos de la exploración clínica.

Dos semanas más tarde se añadió disfagia. Dada la dificultad para alimentarse, fue llevada de nuevo a evaluación en la sala de emergencias. En esta ocasión, la exploración física reportó a la paciente alerta pero desorientada, sin verbalizar ni seguir órdenes simples y su habitus externo daba la impresión de una facies de “temor”. Las pupilas se describieron como simétricas y con reflejos pupilares normales, no se detalla fondo de ojo ni otros pares craneales. Se encontró con franca hipertensión de cuatro extremidades, reflejos plantares flexores y

reflejos miotáticos normales. Había rigidez nucal en todas las direcciones de movimiento. Tenía globo vesical. Sus signos vitales eran estables, afebril, eupneica, hemodinámicamente estable y no habían detalles relevantes en otros aparatos ni sistemas. Se aborda como un cuadro de alteración de la conciencia versus un trastorno psiquiátrico. Se le solicitó una tomografía axial de cerebro (TAC), bioquímica, hemograma y punción lumbar.

### Evolución en Sala de Emergencias

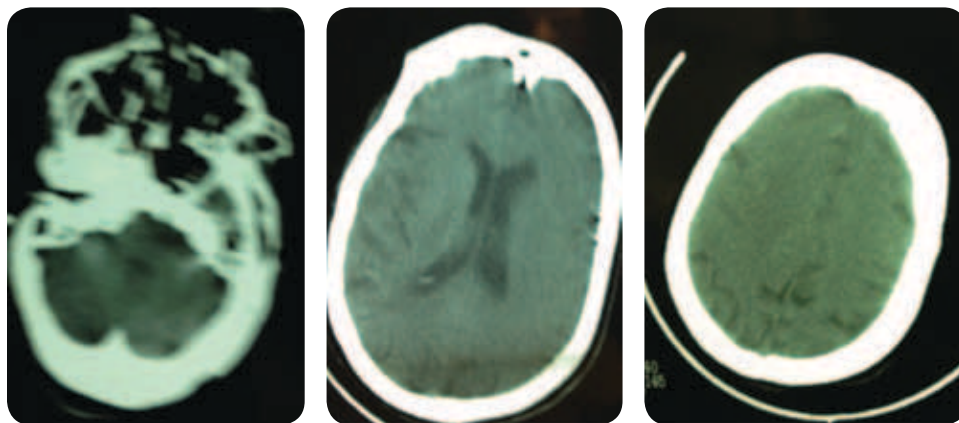
Del abordaje inicial descrito se documentaron los siguientes resultados: glucemia 90 mg/dL por micrométodo, hemograma con serie roja y plaquetas normales pero con serie blanca alterada (recuento total de leucocitos 22 100/uL con 92% de neutrófilos y 1% de bandas). Nitrógeno ureico en 36.1 mg/dL y creatinina normal, con electrolitos normales excepto por sodio, en 129 mmol/L. El examen general de orina estaba normal. El líquido cefalorraquídeo (LCR) fue normal como se muestra en los resultados de la tabla 1. La TAC fue de muy mala calidad y con artificios por movimiento, sin embargo no demostró sangrados o hipertensión intracraneana. (Ver figura 1).

Se solicitó una evaluación inicial por psiquiatría. En ella se destacó la desorientación de la paciente, el mutismo y la falta de un familiar para recabar más información. Además se resaltó la leucocitosis y la hiponatremia, por lo que se propuso un cuadro confusional agudo y se recomendó ingresar al hospital y estudiar por causa orgánica.

Tuvo una estadía de cuatro días en emergencias, donde su condición clínica se mantuvo sin cambio. Estudios realizados no revelaron una causa específica de su alteración conductual, motora, del lenguaje y de la conciencia. Los tóxicos en sangre fueron negativos, la hormona estimulante de tiroides (TSH) se determinó dentro de rangos normales, la prueba treponémica de VDRL fue negativa. Se revisaron marcadores tumorales que también fueron negativos. Se le dio cobertura antibiótica empírica por la leucocitosis, enfocada hacia vías urinarias (a pesar del EGO normal) con una cefalosporina de primera generación y normalizó el recuento leucocitario, así como su estado bioquímico (específicamente la natremia). Se mantuvo siempre afebril y con condición hemodinámica y ventilatoria normal. Se alimentó por sonda nasogástrica (SNG) y se colocó sonda de Foley (SF). Se internó en salón de Medicina Interna el 27 de febrero de 2012.

VARIABLE	RESULTADO
Presencia de microorganismos	Negativo
LDH	56 UI/L
Proteínas	36 mg/dl
Glucosa	84 mg/dl*
Eritrocitos	10
Leucocitos	0
Crenocitos	0
Aspecto	Transparente

**Tabla 1.** Características del LCR de ingreso, en sala de emergencias, el 23 de febrero 2012. \*Glucemia concomitante 138 mg/dL.



**Figura 1.** TAC sin medio de contraste al ingreso a la sala de emergencias, 23 de febrero 2012. Tiene una mala resolución y artificios por movimiento, sin embargo es posible observar el sistema ventricular y los surcos de la superficie en forma normal y no se encuentran claras lesiones extra o intraaxiales, en fosa posterior ni supratentorial.

## Evolución Intrahospitalaria

Una segunda evaluación por parte de psiquiatría, el 29 de febrero, mantuvo la opinión de que su estado confusional pudo ser causado por enfermedad orgánica y debía continuarse la evaluación exhaustiva. Se solicitó evaluación por neurología y un electroencefalograma (EEG).

La valoración por neurología se realizó el día 01 de marzo, en la cual se describió a la paciente alerta, con poca interacción espontánea con el medio externo, sin verbalizar y con una expresión facial de temor, aunque con seguimiento visual de un objeto y atendiendo algunas órdenes motoras simples. Sólo emitió algunos quejidos de dolor durante la exploración física, pero sin retiro de extremidades ante el estímulo nociceptivo. El fondo de ojo estaba normal en ambos ojos y sus pares craneales funcionaban de forma íntegra, aunque hubo dificultad de evaluar los pares bulbares por hipertonía mandibular. Tenía además franca hipertonía en las cuatro extremidades, pero no tenía piramidalismo claro, pues sus reflejos miotáticos fueron normales, la respuesta plantar fue flexora bilateral y no se encontró clonus. Se encontró rigidez nuchal pero se interpretó como posiblemente parte de su hipertonía general. Sus signos vitales y curva febril estaban normales.

Las pruebas de laboratorio y gabinete hasta el momento no determinaban ningún trastorno específico infeccioso, metabólico, tóxico, inflamatorio, neoplásico o traumático. Sin embargo un EEG realizado el 27 de febrero demostró un ritmo lento de base poco organizado (ver figura 2). Hasta este punto era la única prueba de organicidad, por lo que se planteó la

posibilidad de un estado catatónico versus una encefalopatía aguda de causa no clara, por lo que se solicita mantener evaluación por psiquiatría y dar seguimiento al caso.

El 5 de marzo se realiza una tercera valoración psiquiátrica, sin embargo en esta ocasión el cuadro clínico había cambiado de forma marcada. Al cuadro clínico este día se le sumó la aparición de mioclonías, aunado a un mayor deterioro del estado de alerta, mutista y con una conducta muy desorganizada y errática. El psiquiatra tomando en cuenta estos nuevos hallazgos interroga a la familia y se obtiene un nuevo dato importante.

Veinte años atrás, en 1992, el padre de esta paciente se deterioró cognitivamente de forma rápida, fue internado y estudiado en el Hospital Max Peralta, donde falleció por una demencia rápidamente progresiva. El neurólogo en esa oportunidad planteó el diagnóstico de una posible enfermedad por priones, por la evolución clínica y los hallazgos electroencefalográfico, pero no tuvo apoyo institucional para realizar estudios anatomopatológicos de autopsia. Con esta información, se replanteó el diagnóstico como una demencia rápidamente progresiva con alta probabilidad de enfermedad por priones en esta paciente. Se recomendó la realización de EEGs seriados, una resonancia magnética cerebral (MRI), la determinación de proteína tau y de la proteína 14-3-3 en LCR. Se solicitó reevaluación por neurología y se prescribió quetiapina en dosis bajas como antipsicótico.

El 6 de marzo se revaloró por neurología y efectivamente se confirmó la presencia de mioclonías generalizadas y de convulsiones parciales motoras predominantemente en hemi-

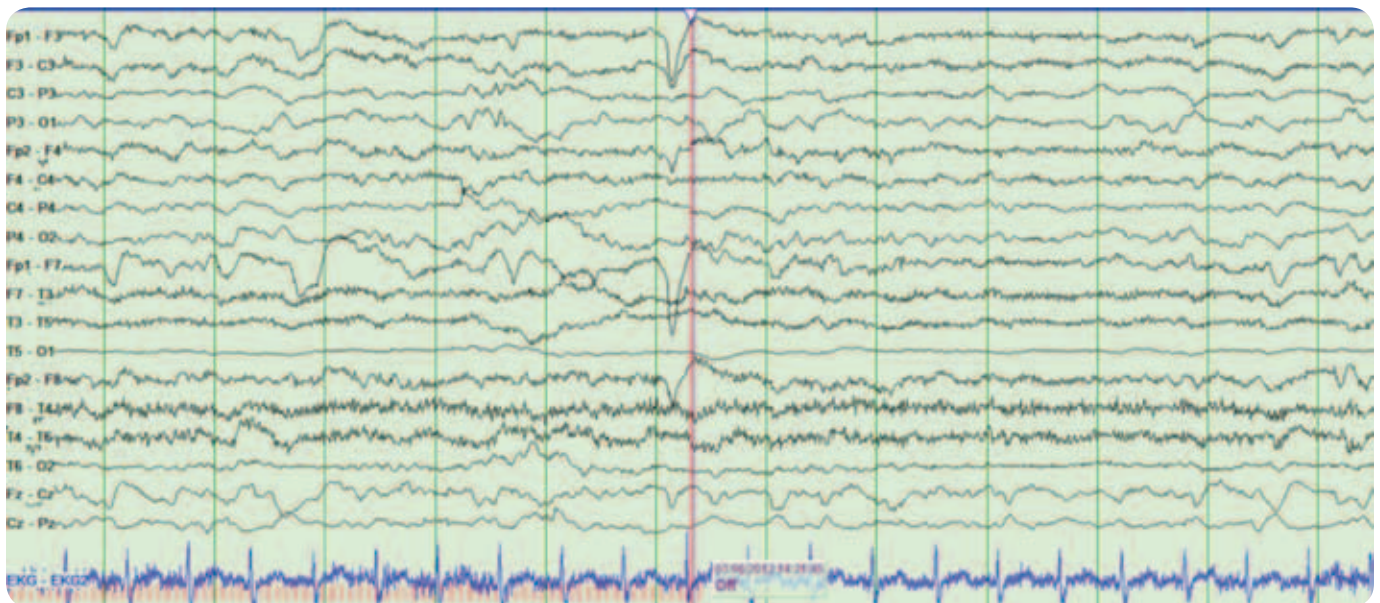


Figura 2. EEG de superficie realizado con equipo Natus de poligrafía. Paciente alerta. Montaje en doble banana con derivadas centrales abajo, monitoreo de electrocardiografía (EKG) en derivación DII. Final de la fotoestimulación. Sensibilidad 7 mm. Velocidad 30 cm/s. Se aprecia un ritmo de base lento theta de 5 Hz y bajo voltaje a nivel posterior, poco reactivo con la apertura y cierre ocular, no modificado por la fotoestimulación. Se aprecian artificios por parpadeo en derivaciones frontales y por interferencia en los electrodos frontotemporales derechos. Hay un ritmo beta anterior de bajo voltaje. El EKG demuestra taquicardia sinusal. No se registran brotes epileptiformes ni focalizaciones en el registro eléctrico. Tampoco se obtuvo registro en el video correspondiente de ninguna manifestación motora llamativa. Estudio sugerente de encefalopatía inespecífica.



cuerpo izquierdo. Además, la paciente ya no tenía seguimiento visual ni respondía órdenes, estaba francamente somnolienta, sin emitir lenguaje, con paratonía clara en 4 extremidades. Las mioclonías podían ser desencadenadas al aplaudir fuertemente cerca de la paciente, en forma refleja. Se encontraron además fasciculaciones en miembros inferiores, hiperreflexia y signo de Babinski bilateral. Se mantuvo bioquímicamente estable y sin ningún cambio en sus signos vitales. Este mismo día se realizó el segundo electroencefalograma que demostró un foco epileptogénico a nivel biparietal (ver figura 3).

asociación de la clínica mostrada por el paciente fueron altamente sugerentes por enfermedad por priones. A pesar de las solicitudes y procedimientos administrativos realizados, fue imposible adquirir por medios institucionales los análisis de LCR para determinación de proteína tau y proteína 14-3-3. A esta altura de la evolución, la paciente desarrolló un franco estado estuporoso, con dificultad respiratoria, incapacidad para deglutir alimentos y marcada paratonía. También continuaban presentándose las mioclonías. Fue instalada en ventilación mecánica asistida, analgesia y sedación intravenosa con

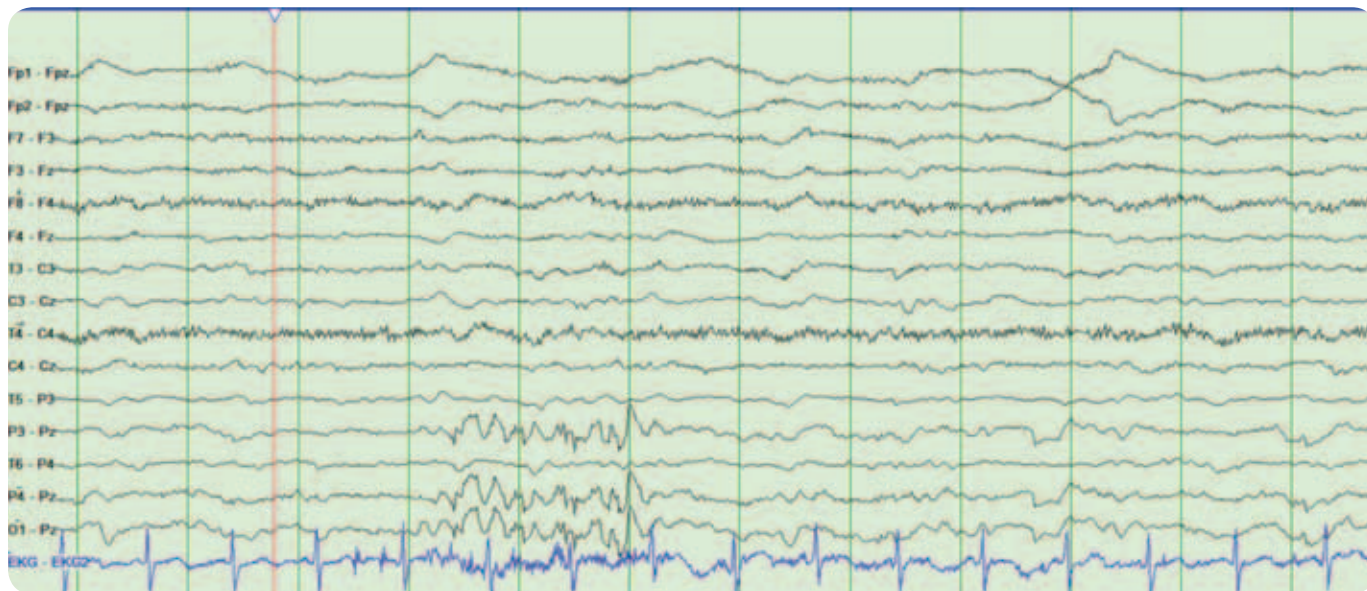


Figura3. EEG de superficie realizado con equipo Natus de poligrafía. Paciente somnolienta. Montaje en tiara, monitoreo de electrocardiografía (EKG) en derivación DII. Sensibilidad 7 mm. Velocidad 30 cm/s. Se aprecia un ritmo de base lento theta de 5 Hz y de muy bajo voltaje en forma difusa, no reactivo con la apertura y cierre ocular. Se observa un brote de ondas agudas a nivel parietal bilateral de dos segundos de duración, que se correlacionan con movimientos mioclónicos predominantemente del brazo izquierdo en el registro de video. El EKG demuestra ritmo sinusal. No se registran brotes epileptiformes ni focalizaciones en el registro eléctrico. Tampoco se obtuvo registro en el video correspondiente de ninguna manifestación motora llamativa. Estudio sugerente de encefalopatía inespecífica.

Tomando los detalles de la anamnesis, la exploración clínica, los análisis realizados y la evolución, se enfocó el manejo como una demencia rápidamente progresiva, de causa no establecida, con probabilidad de una enfermedad por priones de origen hereditario, sin dejar de lado otras opciones poco frecuentes como encefalitis límbicas autoinmunes o paraneoplásicas. El barrido por enfermedad neoplásica resultó negativo (sobretudo con el antecedente de carcinoma de cérvix previo) y no fue posible realizarle estudios de anticuerpos por encefalitis autoinmune. Se le aplicó en todo caso gammagobulina intravenosa como inmunomodulador y valproato intravenoso como anticonvulsivante.

A pesar de las medidas anteriores la paciente evoluciona sin cambios. Solamente disminuye la frecuencia de las mioclonías. El día 9 de marzo se le realiza la RMN (Resonancia Magnética Nuclear) solicitada. Las imágenes se detallan en la figura 4.

Los hallazgos de la RMN no son patognomónicos ya que se encuentran compartidos en otras encefalitis, pero con la

fentanilo y midazolam, respectivamente. Se colocaron sonda nasogástrica para la administración de soporte nutricional y sonda de Foley para monitoreo del gasto urinario. Lo demás fueron medidas de soporte y vigilancia bioquímica. El día 12 de marzo se realiza el tercer EEG seriado, el cual se detalla en la figura 5.

La aparición de brotes periódicos generalizados condujo el pensamiento clínico hacia el diagnóstico más probable de enfermedad por priones, posiblemente de origen hereditario por el antecedente de lo sucedido con su padre. Se planteó con la familia la necesidad de realización de autopsia de cerebro en caso de fallecimiento y se comunicó del caso al servicio de patología.

Durante las siguientes dos semanas se completa el deterioro progresivo de la paciente, agregando fiebre e inestabilidad hemodinámica, con un foco infeccioso a nivel pulmonar. Recibe cobertura antibiótica dirigida y soporte con líquidos endovenosos. El día 26 de marzo fallece durante la mañana. Por disposición de la jefatura de servicio de patología

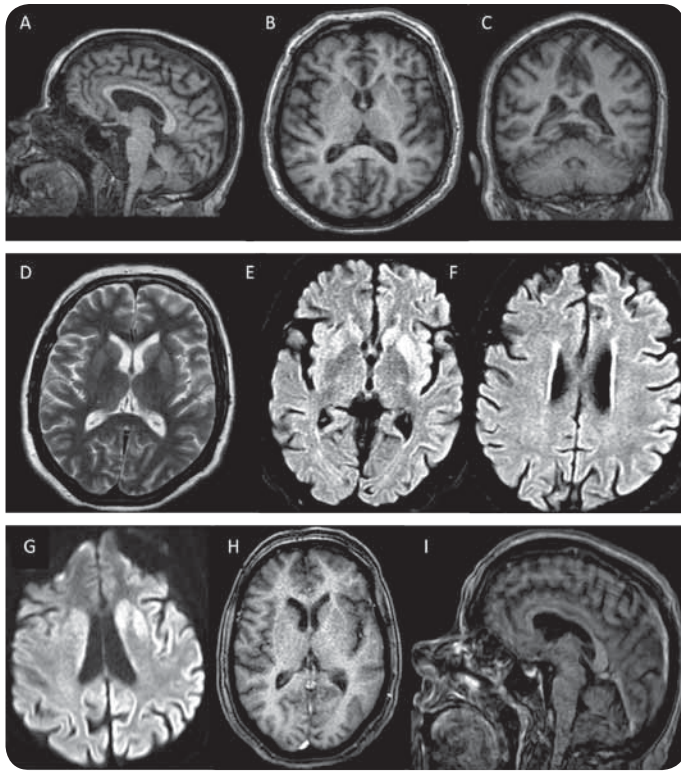


Figura 4. RMN de cerebro 1.5 Teslas. A, B, C: secuencias T1WI sagital, axial y coronal respectivamente. No se aprecian alteraciones morfológicas llamativas en estas imágenes. D: secuencia T2WI axial que no demuestra patología evidente. E, F: secuencia FLAIR axial donde se aprecia hiperintensidad predominantemente en la corteza insular bilateral, las cabezas de los núcleos caudados y ambos putámenes. Además hay un reforzamiento hiperintenso en la corteza frontal, temporal y parietal bilateral a manera de ribete (descrito en inglés como cortex ribboning). G: imagen en DWI que corrobora las hiperintensidades de núcleos basales y corteza frontal, insular, temporal y parietal. H, I: imágenes en T1WI con gadolinio. No hay toma patológica del medio de contraste por las lesiones señaladas.

no se autoriza a los médicos patólogos a realizar la autopsia de esta paciente, explicando razones de seguridad.

### Enfermedad de Creutzfeldt-Jakob (ECJ)

Las enfermedades causadas por priones pueden involucrar diferentes especies animales, incluido el ser humano. Dentro de este grupo de padecimientos se encuentran el scrapie, el insomnio familiar fatal, el kurú, la enfermedad de Gertsman-Straussler-Scheinker y la ECJ, siendo esta última la que más

frecuentemente afecta al hombre, además de haberse descrito la posibilidad de su transmisión entre diferentes especies.<sup>1</sup>

Su descripción original se remonta alrededor del siglo XVIII en las zonas del norte de Europa, en el ganado bovino. En ese momento, los veterinarios lograron describir anatómicamente la vacuolización neuronal de los animales afectados por un mal degenerativo que describieron como la enfermedad de las vacas locas (*bad cows disease*). Posteriormente demostraron que la enfermedad se podía inducir en ovejas a las cuales se les inoculaba material cerebral infectado.

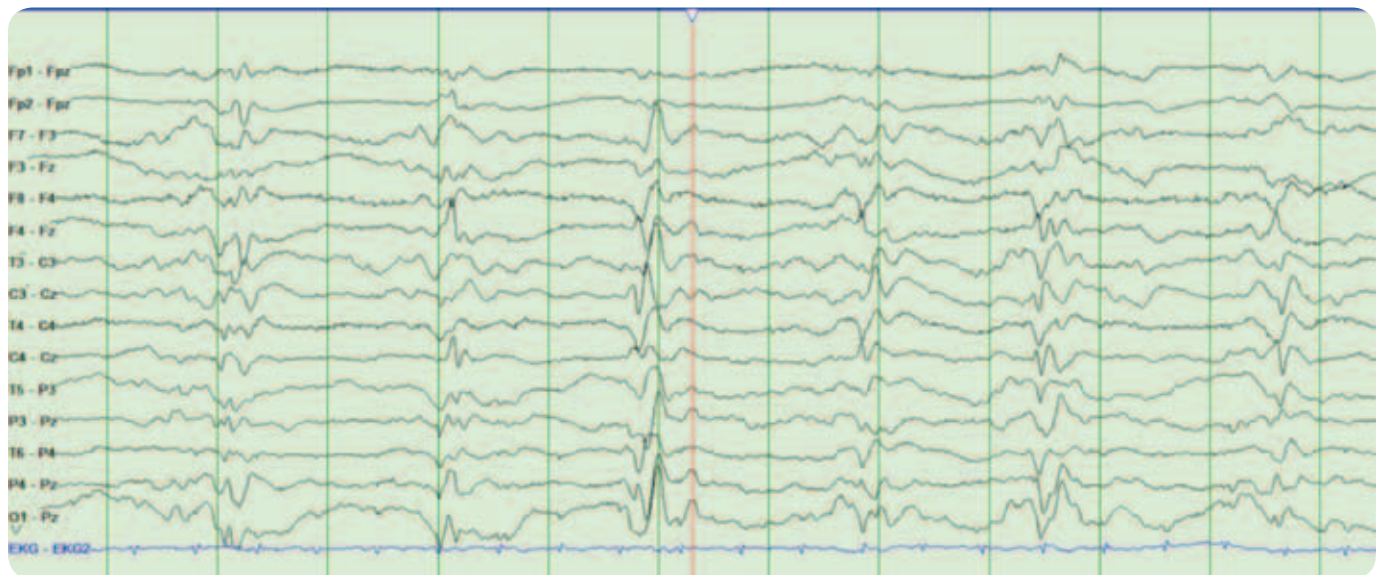

Figura 5. EEG con paciente estuporosa. Montaje en tiera. Sensibilidad 7 mm. Velocidad 30 cm/s. Se observan claramente brotes periódicos generalizados cada dos segundos durante todo el registro, sin modificarse con maniobras de fotoestimulación o estímulo auditivo o nociceptivo. EKG demuestra taquicardia sinusal.



Griffith propuso que el probable agente causal era un material protéico diferente a todos los agentes infecciosos descritos a la fecha, lo cual fue muy discutido por la teoría vigente sobre la necesidad que los microorganismos infectantes requerían de ácidos nucleicos. Otro aporte de los estudios de esa época fue el de describir la susceptibilidad a factores genéticos y la resistencia a los métodos convencionales de inactivación.<sup>1</sup>

En 1920 el Dr. Hans Gerhard Creutzfeldt, mencionó por primera vez esta enfermedad en seres humanos, cuando describió el caso de Bertha Elscheker mujer que falleció en el año 1913, tras un padecimiento de aproximadamente un año de evolución y que se caracterizó por lo que el llamo un trastorno mental progresivo, alteraciones motoras letales, mioclonias y convulsiones.<sup>2</sup> Posteriormente la autopsia de tejido cerebral describió extensas zonas de degeneración de sustancia gris y gliosis. En el año 1921 el Dr. Alfons Maria Jakob describió tres casos con sintomatología y desenlace similares, los cuales, como dato curioso, no cumplían los criterios diagnósticos que están establecidos actualmente. Posteriormente, en 1922, el Dr. Spielmeyer englobó un grupo sintomático de pacientes que presentaban atrofia cortical cerebral, gliosis, síndrome demencial agudo, alteraciones piramidales y extrapiramidales, y acuñó el término de ECJ. En 1982 se logró detectar la partícula proteica vinculada como agente causal del scrapie en ovejas y fue Stanley Prusiner quien le dio el nombre prion.<sup>3</sup>

Un prion es una proteína de 30 kD, abreviada PrP (prion protein), con isoformas similares que se expresan unas en animales sanos y otras en los enfermos. En los primeros se designa como PrPc, es soluble en detergentes y altamente sensible a la proteinasa K. En animales enfermos esta isoforma se designa con las siglas PrPsc y es insoluble además de resistente a la acción de la proteinasa K. Las secuencias de aminoácidos en ambas moléculas son iguales debido a que son codificadas por el mismo gen, pero su conformación espacial difiere. El inicio de la infectividad de los priones se supone que ocurre por un cambio post traduccional de la proteína, originando una molécula similar pero con otras características biológicas.<sup>4</sup>

Genéticamente se conoce que a pesar de que la gran mayoría de casos de ECJ son esporádicos, hay un porcentaje que ronda el 10% que son casos familiares y se transmiten de forma autosómica dominante. Específicamente la codificación del gen PRNP para la proteína prionica se localiza en el brazo corto del cromosoma 20, donde se ha demostrado que un polimorfismo en el codón 129, donde hay un cambio de ATG por GTG, se traduce en el cambio de metionina a valina. Esto hace que se tenga una predisposición 4 veces mayor a padecer ECJ. Precisamente se observa que la frecuencia de valina/valina es de un 11% en población general, esto en estrecha relación con el bajo porcentaje de aparición de la variante familiar de esta enfermedad.<sup>4</sup>

La forma más común de ECJ es la esporádica, apareciendo en un 85% del total de casos y no hay distinción entre sexos, esta variante tiene un inicio de síntomas que ronda generalmente la quinta o sexta década de vida. Mediante inoculación de material contaminado se demostró el factor transmisible de la enfermedad por priones siendo la inoculación directa

a sistema nervioso central como la forma más efectiva. Esta situación es diferente en los casos de Kurú, donde la forma de transmisión más eficiente es la oral. Finalmente, existe un pequeño porcentaje de transmisión iatrogénica, principalmente mediante trasplante de tejidos humanos contaminados, por ejemplo trasplantes de cornea, tratamientos con hormona de crecimiento o neurocirugía con materiales contaminados. Sin embargo se ha descrito también un riesgo bajo mediante transfusión de crioprecipitados y hemoderivados. Cabe mencionar la existencia de un riesgo mínimo, aunque real, de transmisión a trabajadores en salud expuestos al manejo de estos casos, no obstante cada vez se implementan mejores medidas y técnicas más seguras para el manejo de este tipo de pacientes, tanto en su atención diaria como en procedimientos quirúrgicos e incluso en procedimientos anatomopatológicos diagnósticos.<sup>4</sup>

Todas las variantes de ECJ (esporádica, familiar, iatrogénica) se comportan de manera similar clínicamente. Inicialmente se cuenta con una fase prodrómica que incluye síntomas de fatiga, astenia, adinamia alteraciones del sueño y de alimentación. En muchos casos estos síntomas se puede confundir con cuadros depresivos, debido a que desarrollan una serie de alteraciones psicósomáticas inespecíficas que hacen prácticamente imposible el reconocimiento temprano del padecimiento y que se ve enmascarada por otros padecimientos con los cuales pueden confundirse en un inicio.

En un porcentaje elevado (más del 55%) presentan síntomas clásicos de demencia rápidamente progresiva, asociada con mioclonías. En menor porcentaje e íntimamente relacionado con la evolución se pueden encontrar trastornos cerebelosos, extrapiramidismo, rigidez, temblor, fasciculaciones y piramidismo.<sup>5</sup>

Se han descrito algunas variantes clínicas, como son la de predominio atáxica, la panencefalítica, la amiotrófica y la de Heidenhain, en esta última, en la cual hay afección temprana en campos visuales, visión borrosa, cromatopsia, alucinaciones y ceguera cortical. La variante atáxica presenta afectación marcada de la coordinación del movimiento, alteración cognitiva y demencia cortical rápidamente progresiva, así como mioclonías. La variante panencefalítica predomina en Asia y consiste en afección extensa tanto de sustancia blanca como gris, además de las alteraciones cerebelosas. Respecto a la variante amiotrófica, esta incluye casos en donde las manifestaciones predominantes son del sistema nervioso periférico, por ejemplo, polineuropatía periférica, con daño axonal difuso o signos de desmielinización, fasciculaciones, atrofia distal y debilidad. La duración promedio de la enfermedad es de seis a ocho meses. El 90% de los pacientes fallecen antes del año posterior al diagnóstico.<sup>5</sup>

En un principio se basó el diagnóstico en las manifestaciones clínicas y la evidencia de presencia de la proteína prionica mediante Western Blot. Con el advenimiento de la proteína 14-3-3 en LCR como un nuevo elemento, se ha aumentado la detección de casos de la enfermedad. En la tabla 2 se resumen los criterios diagnósticos actuales.<sup>6</sup>

Para la variante genéticamente o familiar, se manejan cri-

I	- Demencia rápidamente progresiva.
II	- Mioclonías. - Alteraciones Visuales o Cerebelosas. - Síntomas Piramidales o extrapiramidales. - Mutismo Acinético.
III	- EEG Típico: Brotes periódicos de ondas bi y trifásicas generalizadas de 1 Hz
IV	- Hiperintensidad de señal en Núcleo Caudado o Putamen en RMN, en secuencia FLAIR O DWI.

**Tabla 2.** Criterios diagnósticos enfermedad de Creutzfeldt Jakob. **Caso Confirmado:** Hallazgos anatomopatológicos típicos de ECJ. **Caso Probable: a)** I + 2 o más criterios en II + III, **b)** I + IV, **c)** Caso posible + proteína 14-3-3 en LCR presente. **Caso Posible:** presencia de I + 2 o más criterios en II + Duración menor de dos años.<sup>6</sup> FLAIR: Fluid Attenuation Inversion Recovery. DWI: Diffusion Weighted Image. IRMN: Imagen por Resonancia Magnética Nuclear. EEG: electroencefalograma.

terios diagnósticos específicos que se detallan en la tabla 3.

El electroencefalograma (EEG) es de gran utilidad diagnóstica en ECJ. Sin embargo, cabe recalcar que hasta en un tercio de los casos no se presentan los hallazgos típicamente descritos en la enfermedad. La recomendación es realizar EEGs seriados para observar la evolución a lo largo del padecimiento. Clásicamente se encuentran complejos de ondas bifásicas y trifásicas lentas (1-2 Hz) de alto voltaje, generalizadas y periódicas, con un ritmo de fondo lento y desorganizado, con ritmos delta y theta poco reactivos y de bajo voltaje. Estos rasgos pueden ser precedidos ritmo conocido como FIRDA (frontal intermittent rhythmic delta activity) con ondas delta de alto voltaje (100-150 mV). La duración de los brotes en ECJ es por lo general de 100 a 300 milisegundos y se repiten periódicamente cada 0.7 o 1.5 segundos.<sup>8</sup>

Por otra parte, el desarrollo de marcadores bioquímicos dio como resultado el hallazgo de la proteína 14-3-3. Esta funciona como un marcador de daño neuronal agudo; para el caso

de ECJ la especificidad reportada va de 90 a 100% y la sensibilidad de 96%, principalmente en valores mayores a 8 ng/ml en el LCR.<sup>9</sup> Cabe mencionar que la proteína 14-3-3 se puede encontrar en otras enfermedades, como los síndromes neurológicos paraneoplásicos, la enfermedad cerebrovascular, la enfermedad de Alzheimer, las neoplasias del sistema nervioso central (SNC), la encefalopatía de Hashimoto, enfermedades inflamatorias del SNC o en estados postictales.<sup>5,9</sup>

En cuanto a los hallazgos por neuroimágenes, se describe frecuentemente el hallazgo de señales hiperintensas en los núcleos basales y en la corteza occipital, temporal e insular (*cortical ribboning*). El aspecto hiperintenso en la parte posterior de los tálamos se denomina signo del pulvinar.<sup>10,15</sup> El diagnóstico diferencial de estas imágenes se debe hacer con procesos infecciosos, como VIH o infección por virus de Epstein Barr; enfermedades inflamatorias como la esclerosis múltiple o la de Behçet; trastornos metabólicos como neuroglucopenia, daño postanóxico, intoxicación con monóxido de carbono o enfermedad de Wilson; enfermedades neurodegenerativas como

Confirmada	- ECJ anatomopatológicamente Confirmada Y - ECJ Confirmada o probable en un familiar de primer grado y/o mutación específica del gen PRNP
Probable	- Trastorno neuropsiquiátrico progresivo y mutación específica del gen PRNP O ECJ probable y ECJ confirmada o probable de familiar de primer grado y/o mutación específica del gen PRNP

**Tabla 3:** Criterios diagnósticos de ECJ variante familiar.<sup>7</sup>

Alzheimer, demencia por cuerpos de Lewy o enfermedad de Huntington; germinomas y enfermedades vasculares como CADASIL.<sup>11</sup>

En algunos casos se ha propuesto como método diagnóstico la biopsia de mucosa olfatoria, pues se ha detectado la PrP en este tejido.<sup>12</sup> La determinación de interleucinas en el LCR, principalmente IL4 e IL10, se describen predominantemente elevadas en ECJ con respecto a otras enfermedades neurodegenerativas.<sup>13</sup>

Desde el punto de vista clínico, el diagnóstico diferencial comprende los síndromes demenciales rápidamente progresivos, los síndromes de Parkinson plus y otras neurodegenerativas, trastornos psiquiátricos, panencefalitis esclerosante subaguda, enfermedades del sistema motor, neurolúes, deficiencia de vitamina B12 y encefalopatías metabólicas o tóxicas, hematomas subdurales, tumoraciones endocraneales y encefalitis virales, entre las más relevantes.<sup>14</sup>

No existe hasta el momento una terapia específica y menos curativa para la enfermedad. Hasta el momento se aplican medidas de soporte y calidad de vida hasta el fallecimiento del paciente.<sup>15</sup>

## Comentario Neuropsiquiátrico

Las demencias poco frecuentes, como son las producidas por priones, y más aún, por una variante familiar, que supone ser menos del 15% de todas las variantes de ECJ<sup>16</sup>, son un verdadero reto para el médico que las aborda y en especial para el psiquiatra, quien en muchas ocasiones es el primero en hacer el contacto con el paciente y su familia. Esto porque generalmente inician con cambios a nivel conductual y afectivo de corta evolución, como lo son: apatía, depresión, ansiedad, irritabilidad, conductas inapropiadas o extrañas, e incluso alteraciones del pensamiento, como delirio. Todo lo anterior forma parte de una fase prodrómica ampliamente descrita por la literatura. En este caso en particular, al tener la paciente un trastorno depresivo previo, se podía haber pensado al inicio en una depresión psicótica o un síndrome catatónico, sin embargo los hallazgos en el examen neurológico y pruebas de gabinete, junto con el antecedente familiar de ECJ orientaron a una demencia rápidamente progresiva.

Lastimosamente no se tiene hasta la fecha algún tratamiento específico para la misma y la evolución en la totalidad de los casos es hacia la muerte en pocos meses. El tratamiento neuropsiquiátrico va orientado al control de los síntomas conductuales, no a la modificación del curso natural de la enfermedad. Aun así es primordial un diagnóstico temprano, y un manejo interdisciplinario que eviten manejos no realistas o que lleven a mayor deterioro de la paciente y al desgaste de sus familiares.

## Comentario Neuropatológico

En la autopsia de este tipo de casos, al igual que en otras patologías en las que se encuentren involucrados los priones, será necesario seguir algunas guías de seguridad, tanto para el

personal del departamento de patología como para la población en general.

## Generalidades

La autopsia debe ser parcial, limitada exclusivamente al cerebro. Debe de haber una autorización previa y disposición por parte de los familiares para la cremación del cuerpo posterior al examen.

Todas las muestras obtenidas de un paciente con enfermedad sospechada o conocida deben ser etiquetadas como: "ECJ / **BIOPELIGROSO**".

Notificar de cualquier caso sospechoso o conocido al Departamento de Vigilancia Epidemiológica del Ministerio de Salud.

Notificar a la Funeraria acerca de las precauciones necesarias en la manipulación de los restos antes de la cremación.

## Examen postmortem

El cuerpo debe ser transportado al área de patología dentro de dos bolsas plásticas de las que se utilizan para casos de desastres.

No se deben utilizar herramientas mecánicas tales como taladros o sierras eléctricas vibratorias.

Se debe sellar el drenaje de la mesa de autopsia.

Se debe cubrir toda el área donde se llevará a cabo el examen con polietileno fuerte, tanto la mesa de autopsia que alcance el piso, cualquier tabla que se utilice, en un área alrededor de la mesa de aproximadamente 10 x 10 pies (3,05 x 3,05 m) y toda área que razonablemente podría ser contaminada.

Se prepara un recipiente para los desechos con doble bolsa plástica roja.

Se preparan al menos 3 galones de una solución de hidróxido de sodio 2N.

Se utiliza en la medida de lo posible la mayor cantidad de material desechable o instrumental de acero inoxidable estrictamente indispensable.

Se prepara un recipiente con formalina buferizada al 10%.

Se mantienen a mano bolsas ziplock grandes.

Se cierra la sala de disección para evitar la presencia de personal ajeno, únicamente deben estar en la misma un circulante encargado de la limpieza, un asistente, un disector y el patólogo encargado. Todos deben de utilizar vestimenta de protección en tres capas, ropa de hospital y cobertores de zapatos así como un primer set de cobertores de antebrazos y un primer par de guantes resistentes o el primer par de guantes quirúrgicos. Una segunda con un vestido desechable e impermeable así como otro par de cobertores de zapatos y el segundo par de guantes quirúrgicos y una tercera línea con



dos gorros, mascarilla quirúrgica y una máscara de protección de toda la cara.

Una vez todo listo, se abren las bolsas únicamente hacia la cabeza, se coloca un plástico debajo de la cabeza, dentro de la bolsa interna, luego se colocan toallas absorbentes para recolectar cualquier residuo o fluido durante el proceso de apertura.

Se abre la cabeza de la forma usual y con una sierra de mano (segueta), se disecciona el cerebro y se extrae como es usual, teniendo cuidados de los bordes del cráneo. Antes de la extracción se podría tomar muestra de LCR de los ventrículos para análisis e investigación si fuese necesario.

Todo instrumento utilizado se debe colocar en el recipiente con hidróxido de sodio, donde permanecerán una hora y luego se enjuagan con agua o solución salina, posteriormente se colocan en un autoclave por una hora, a 134°C. El material descartable se deposita en los recipientes indicados y luego deben ser incinerados.

Si se indican estudios genéticos o de investigación, se remueve un hemisferio y se cortará en cortes coronales que se incluirán en bolsas ziplock. Luego de etiquetarlas, se congelarán a -70 °C. El resto del cerebro, cerebelo y tallo cerebral se fijan en el recipiente con formalina. Luego se cortan siguiendo las mismas medidas de protección y tomando muestras del núcleo caudado (#2), del putamen (#2), ambos con corteza insular, del tálamo y del cerebelo. También se toman muestras de todos los lóbulos cerebrales, el hipocampo y la amígdala. Estos bloques de tejido se ponen por 48 horas en formalina fresca. Luego, durante una hora se transfieren a un recipiente con ácido fórmico (grado 95-10%) y luego se devuelven a formalina fresca por 48 horas más. Luego se procesan como de rutina.

## Hallazgos anatomopatológicos en este tipo de enfermedades

**Macroscópicamente:** Los hallazgos son muy variados y no patognomónicos. Pueden ir desde una apariencia normal hasta severos grados de atrofia cerebral, incluso con pesos cerebrales tan bajos como 850 gramos.

**Microscópicamente:** La marca de la enfermedad de Creutzfeldt Jakob es la degeneración espongiiforme de las neuronas y de sus procesos, la pérdida neuronal, la intensa astrogliosis reactiva y sustitutiva, así como la formación de placas amiloideas. Sin embargo, estas características varían de caso a caso. En ocasiones van desde una degeneración espongiiforme de la neuropila, incluso sin pérdida o con escasa pérdida neuronal, hasta un "status espongiiforme" el cual muestra el mayor grado de afectación. En el diagnóstico se puede recurrir a las tinciones especiales, encontrando que las placas amiloideas son PAS (ácido periódico de Schiff) positivas. Con técnicas de inmunohistoquímica estas placas expresan PrP, pero no expresan B amiloide.<sup>17</sup>

Toda esta información no se pudo recopilar en el caso expuesto, sin embargo estos lineamientos exponen el proceder más adecuado para el procesamiento de futuros casos cuya clínica apunte a este tipo de enfermedades.

**Diagnóstico Clínico Final: Enfermedad de Creutzfeldt Jakob probable, variante hereditaria.**

## Referencias

1. Mckintosh E, Tabrizi S, Collinge J. Prion Diseases. *J Neur Virol* 2003; 9: 183-193.
2. Febrer J. Biografía de Hans-Gerhard Creutzfeldt (1885-1964). <http://www.historiadelamedicina.org/creutzfeldt.htm>.
3. Prusiner SB. Prion diseases and the BSE crisis. *Science* 1997; 278: 245 - 251.
4. Rubio-Gonzales T, Verdecia-Jarque M. **Enfermedades Priónicas**. Medisan 2009; 13 (1): 2-4
5. Blumenkron D et al. Enfermedad de Creutzfeldt Jakob. *Med Int Mex*. 2007; 23: 34 - 46.
6. Zerr et al. Updated clinical diagnostic criteria for sporadic Creutzfeldt-Jakob disease. *Brain* 2009; 132: 2659-2668
7. Protocolo de Actuación: Vigilancia de las encefalopatías espongiiformes. Cancillería de Sanidad, Comunidad Valenciana. Julio 2011.
8. Kaplan P et al. Clinical Electrophysiology. Wiley-Blackwell Editorial. London 2011.
9. Aksamit A, Preissner C, Homburger H. Quantitation of 14-3-3 and neuron-specific enolase proteins in CSF in Creutzfeldt-Jakob disease. *Neurology* 2001; 57: 728-30.
10. Zeidler M, Sellar RJ, Collie DA et al. The pulvinar sign of magnetic resonance imaging in variant Creutzfeldt-Jakob disease. *Lancet* 2000; 355: 1412-8.
11. Man-Sun S, Pierluigi G. Human Prion Diseases. *Med Clin N Am* 2002; 86: 551-71.
12. Zanusso G, Ferrari S, Cardons F et al. Detection of pathologic prion protein in the olfactory epithelium in sporadic Creutzfeldt-Jakob disease. *N Engl J Med* 2003; 348: 711-9.
13. Stoek K, Bodemer M, Ciesielczyk B et al. Interleukin 4 and interleukin 10 levels are elevated in the cerebrospinal fluid of patients with Creutzfeldt-Jakob disease. *Arch Neurol* 2005; 62(10): 1591-4.
14. Kurz A. Uncommon neurodegenerative causes of dementia. *International Psychogeriatrics* 2005; 17: S35-S49.
15. Geschwind MD. Dementia: Prion Diseases and other Rapid Dementias. *Continuum Lifelong Learning Neurol* 2010; 16(2): 31-56.
16. Prusiner SB. Shattuk lecture: neurodegenerative diseases and prions. *N Engl J Med* 2001; 344: 1516-26.
17. Recomendaciones del Servicio de Neuropatología Hospital San Juan de Dios.